

# マルホ皮膚科セミナー

2024年4月15日放送

「第47回日本小児皮膚科学会

教育講演2 診療所でよく経験する小児の皮膚感染症」

ドクターケンクリニック 院長  
中村 健一

## 水痘・带状疱疹

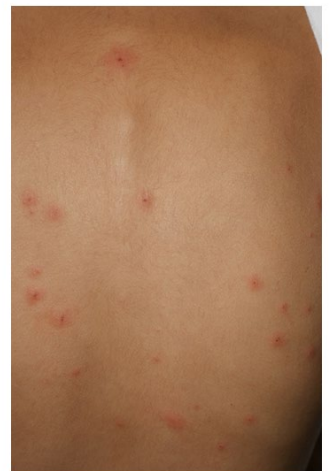水痘带状疱疹ウイルスによる疾患で、このウイルスはヘルペスウイルス科のDNAウイルスです。

水痘は、潜伏期間は2週間程度ですが免疫不全患者では長くなることがあります。小児では発熱よりも皮膚症状が先行することが多いので、全身状態に問題はなく「何かできた」と保護者が怪訝な顔で小児を受診させることが一般的です。

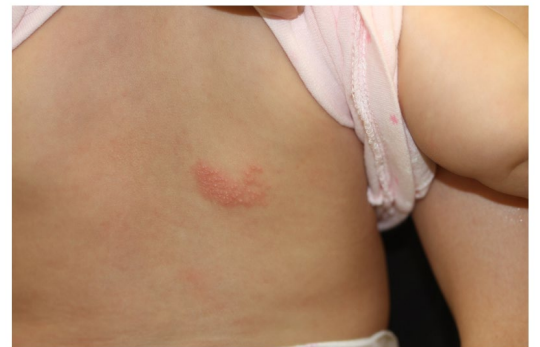带状疱疹は帯状に出現する紅暈を伴った丘疹水疱が極めて特徴的で、臨床的に診断は容易です。ただしごく初期は、通常の接触皮膚炎や虫刺されと似ているので、経過を追う必要があります。

水痘、带状疱疹とも抗原検査キットが保険収載されており、診断は簡単になりました。

治療は抗ウイルス薬の内服です。バラシクロビルを投与し、数日で軽快します。なお成人で大変問題となる带状疱疹による神経痛は、小児では軽いことが多く、あまり心配する必要はありません。学校などの集団生活は、水痘はすべての発疹が乾くまで禁止です。また带状疱疹の場合は患部を覆えば登校可能です。



水痘 小学生男子



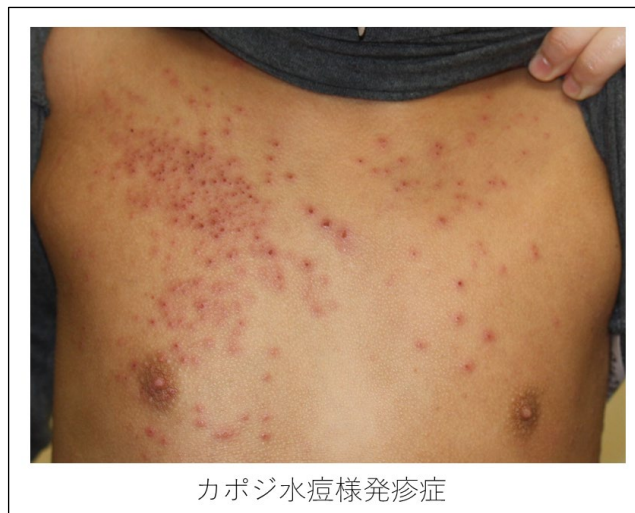带状疱疹 1歳女子背部の病変

## 単純疱疹

単純疱疹ウイルスはⅠ型とⅡ型があり、Ⅰ型は主として口唇に出現し、Ⅱ型は主として陰部に発症する性感染症です。初感染でヘルペス性歯肉口内炎という口腔内の多発性びらんを生じることがあります。アトピー性皮膚炎に合併すると「カポジ水痘様発疹症」という重症型を生じることがあるので早期発見が重要です。治療が遅れると角膜ヘルパスを生じてしまうことがあり、重大な問題となります。

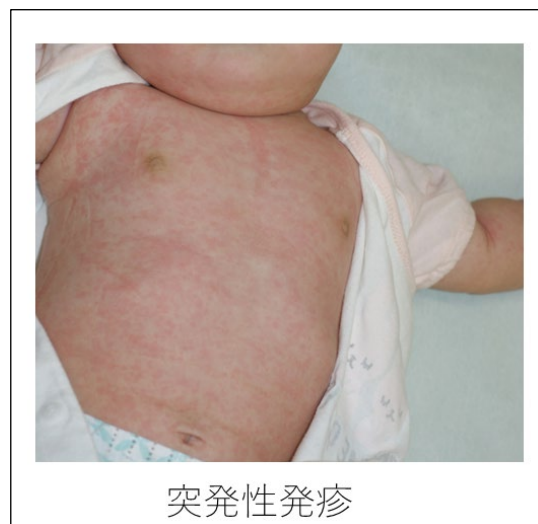診断は抗原検査キットが保険収載され、容易となりました。

治療はバラシクロビル顆粒内服があります。1週間程度で軽快します。学校保育園等は患部を覆うかマスクなどで覆えば可能ですが、小児にとっては困難なことが多いのでケースバイケースで対応せざるを得ません。



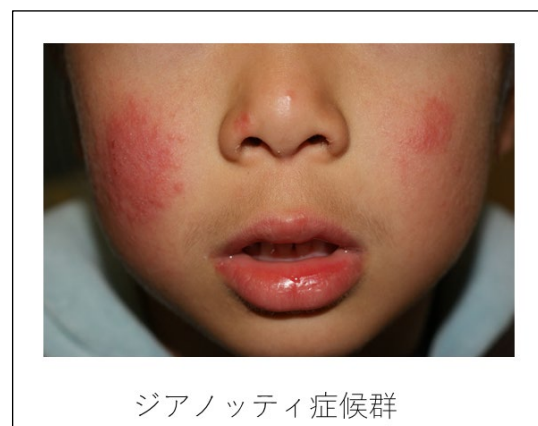## 突発性発疹

0から1歳までの小児が感染する代表的な全身の発疹症です。通常、発熱から始まり熱が下がると全身にパラパラと淡い紅斑が出現します。こんな時の小児はすこぶる機嫌が悪く手に負えないほどです。原因ウイルスはHHV6ないしは7です。ヘルペス属のウイルスです。対症療法のみで自然治癒します。届け出は必要ありません。保育園は発疹が消えるまで控えます。



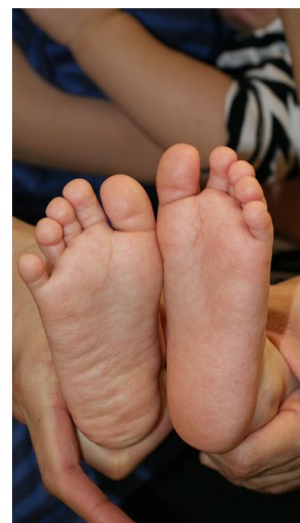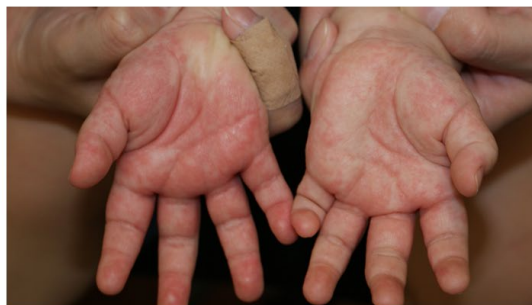## ジアンロッティ症候群

幅広い年齢に好発するので外来ではお目にかかることの多い疾患です。顔面肘膝、四肢末端などに丘疹が生じます。3-4mmほどの大きさで下肢から生じ、だんだんと上に行き顔面にも現れます。軽いかゆみを伴い、リンパ節腫大も認められます。全身状態は至って良好です。ただし2週間から1か月以上発疹が続く場合も多く、保護者は不安になります。だいたいの見通しは「おおよそ3週間程度」と説明したほうが良いでしょう。届け出は不要です。保育園や学校は規定がないので、全身状態を考慮した医師の判断によります。



### 砂かぶれ様皮膚炎

主として乳児に多いと思われ  
れます。手のひら、足の裏に淡  
い紅斑が出現し、発熱等の全身  
症状を伴いません。ウイルス学  
的にはエコーウイルス、コクサ  
ッキーウイルス、サイトメガロ  
ウイルスなどの亜型による感  
染症ではないかとの意見もあ  
ります。不明な点の多い疾患で  
すが予後は良好です。保育園は  
休ませる必要はありません。指  
定伝染病でも保健所に届けるべき疾患でもありません。おおよそ 1 から 3 週間程度で消退  
するようです。



砂かぶれ様皮膚炎

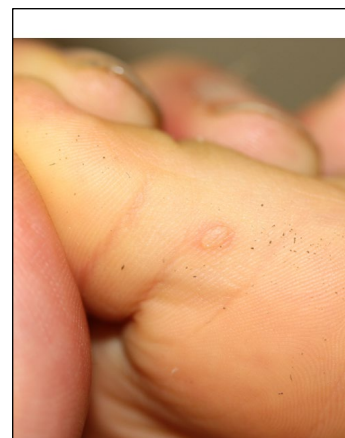### 手足口病

コクサッキーウイルス A6A16、エンテロウイルス 71 などが主な原因ウイル  
スです。主として夏に流行します。感染経路は飛沫感染、接触感染、あるい  
は便の中のウイルスが口に入るなどが知られています。感染してから 3  
日から 5 日程度で口の中、手のひら、足底、臀部などに 2-3mm の水疱性の赤  
みが出現します。臀部のみに気を取られると「オムツかぶれ」と誤診してし  
まうことがあります。

なおコクサッキーウイルス A6 による場合は手足口の症状がなくなった後、  
1 か月以内に手足の爪の脱落が生じるとの報告がありますが、自然に治るよ  
うです。

保育園等は全身状態が安定していて発熱がなく、口からの食事が摂れるよ  
うならばよし とされています。

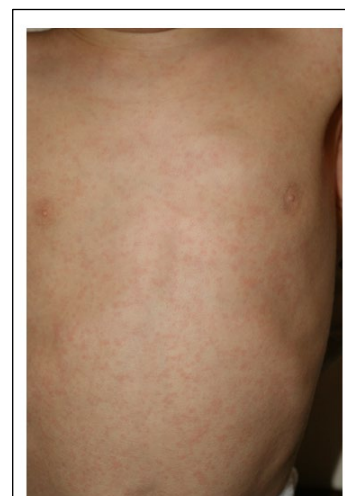治療法、ワクチンはないので、経過観察となります。一般的に軽症で、数  
日で治癒します。



手足口病

### 麻疹

RNA ウイルスによる感染症です。空気感染ですので感染力は強烈です。脳  
炎、肺炎を合併することで先進国でも 1,000 人に 1 人が死亡し、深刻な問題  
となります。潜伏期間が 10 日から 14 日と長く、その間に多人数にうつして  
しまうことが考えられます。臨床所見は二峰性と言われる特徴的な発熱パタ  
ーンと、全身に散布するボタン雪状といわれるような口腔内のコップリック



麻疹



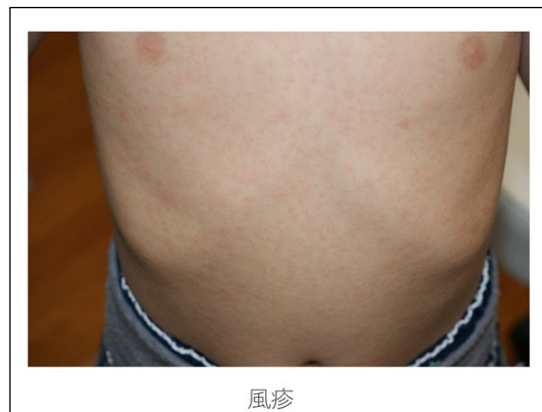
斑です。血液検査で IgM 抗体価の上昇を確認できればよいのですが、発病後 4 日以内は陰性なので、いかに臨床所見で診断するかが決定的です。「麻疹を疑う」目が必要です。

特効薬はなくワクチンによる予防が決定的となります。新型コロナウイルス感染症の対策で患者数は減少気味ですが、5 類移行により接触機会が増加すると心配です。行政への報告が義務付けられている全数把握疾患です。

### 風疹

俗に三日ばしかといわれている疾患で、その名の通り 3 日程度で収まります。風疹で小児が深刻な状態になる確率は低く、それ自体はあまり問題となりません。しかし流行し妊娠 20 週頃までの妊産婦が感染すると、先天性風疹症候群の小児が生まれてきます。これがこの疾患の最大の問題点です。

このウイルスは飛沫感染します。だいたい 1 人の患者から 5～7 人に伝染するといわれています。臨床所見は実に淡い紅斑です。麻疹が炎症の強いべたつとした紅斑であるのに対し、風疹はよく見なければわからないほどのパラパラしたものです。後頸部リンパ節腫脹がとても顕著で診断の根拠となりえます。口腔内の forchheimer spot も特徴的です。全数把握疾患です。行政への届け出が義務付けられています。

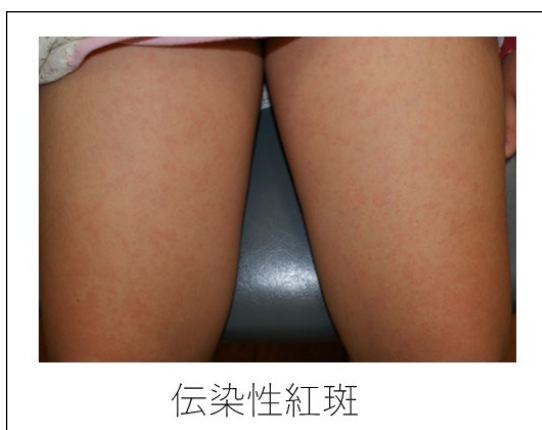


風疹

### 伝染性紅斑

ヒトパルボウイルス B19 による感染症です。10 日から 20 日の潜伏期間ののちに顔面、頬に平手打ち紅斑と呼ばれる境界明瞭な紅斑が出現します。これのみでも診断可能です。続いて上腕などの網目状のモヤモヤした紅斑が出現します。

これらの特徴的な臨床所見から診断は可能です。治療法はなく自然治癒します。紅斑出現期には他人への感染性がないので保育園等は休ませる必要はありません。

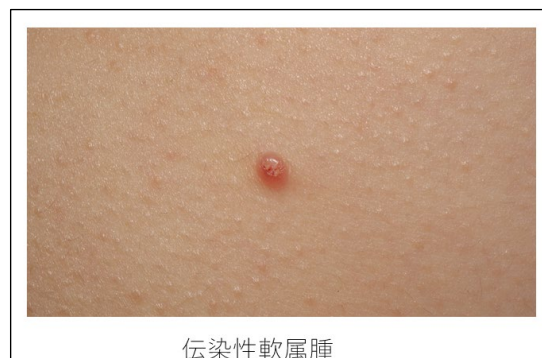

伝染性紅斑

### 伝染性軟属腫

小児の日常診療で最も頻繁にお目にかかるウイルス感染症です。軟属腫ウイルスによるものです。診断は半球状に隆起した透明感のある丘疹です。鑑別診断は尋常性疣贅つまりいぼ、光沢苔癬、稗粒腫などがあります。いずれも臨床所見により判別可能です。

治療薬はありません。一個一個先端の丸いセッシンなどで除

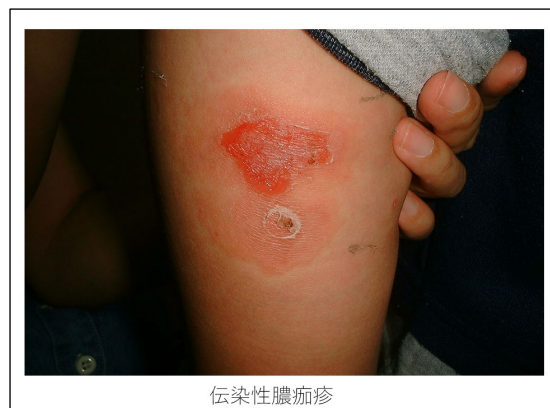

伝染性軟属腫

去します。事前にペンレステープなどの局所麻酔薬を貼り付けて行う方法もあります。

またこの軟属腫は炎症を生じたりかゆみを生じたりして、種々の皮膚疾患の引き金となることがあります。特に夏においては、伝染性膿痂疹、つまりとびひのきっかけとなることが多いので困ります。

一般的には6か月から数年で自然に消えてしまうので、後遺症が問題になることはほとんどありません。ただし免疫不全患者の場合には、重症になることがあるので注意します。学校保育園は特に問題ありません。またスイミングも問題ありません。



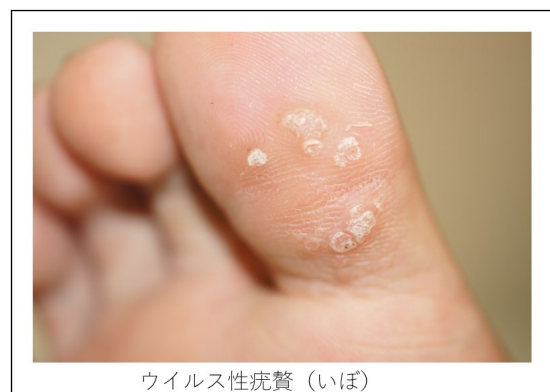伝染性膿痂疹

### 尋常性疣贅

ヒトパピローマウイルスによる皮膚の感染症です。皮膚科外来では圧倒的に多いので、毎日お目にかかる疾患の代表です。手や足底に圧倒的に多いので発見は容易です。外来では「ウオノメができました」と訴える保護者が多いので、小学生にできる「足の裏の魚の目」という訴えは、ほぼ9割以上このウイルス性疣贅であろうと推測されます。

治療は液体窒素による凍結療法が一般的です。他にスピール膏を張り付ける、ヨクイニンという漢方薬内服などがあります。大きくなったもの、顔面にできたものは難治性となります。顔面のウイルス性疣贅は特に「扁平疣贅」という特別な名称がつけられており、治療に難渋します。

液体窒素療法は痛みを伴いますので、小児の場合は配慮が必要です。1回の治療では治りませんので数回、中には10回以上の再診が必要な場合もあります。通院のたびに過剰な恐怖心を与えてしまってははいけませんので、小児ごとに工夫が必要です。ご褒美のキャラクターシールをプレゼントする、あるいは医療スタッフ一同で励ましの言葉をプレゼントするなど、いかがでしょうか。

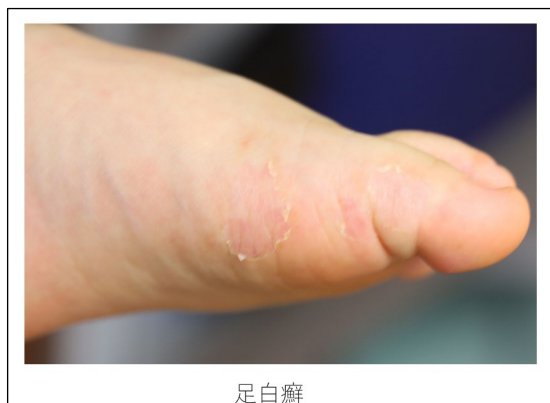

ウイルス性疣贅 (いぼ)

### 足白癬

小児でも糸状菌による足白癬はよく経験します。足底の鱗屑より、添加物を加えた水酸化カリウム試薬、これはズームという商品名で手に入りますが、ズームを鱗屑に浸透させ、顕微鏡にて特徴的な真菌の菌糸を確認して確定診断します。臨床所見では診断不可能です。

治療は抗真菌剤外用です。この外用剤による刺激性接触



足白癬

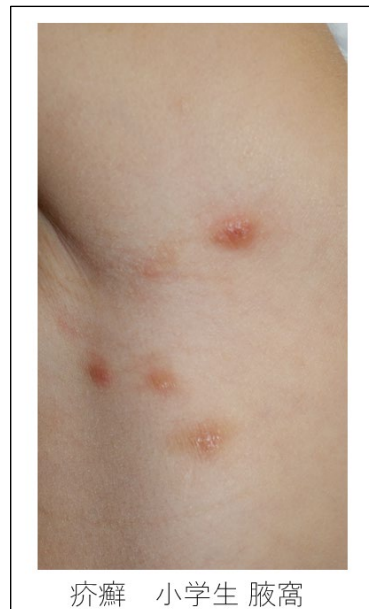皮膚炎を生じることがあります。この薬剤は市販されているので、保護者が自己判断で子供に外用して刺激で赤くなり来院することがあります。そのような時はステロイド外用薬剤を一時的に使用します。

足白癬については、むしろ抗真菌剤外用による刺激のための湿疹を生じている症例も多く、顕微鏡による真菌検査は絶対に必要です。

### **疥癬**

ヒゼンダニによる感染症です。皮膚に疥癬トンネルを作り繁殖します。手掌によく見受けられます。ヒゼンダニをトンネルから掘り出して顕微鏡にて確認する方法がよくやられていました。近年、ダーモスコピーという拡大鏡を用いて疥癬トンネルと虫体を容易に発見できるようになりました。

治療は小児にはスミスリンローションの外用です。小児は体表面積が小さいので成人で使用する量を減らして用います。1週間間隔で2回使用します。



「マルホ皮膚科セミナー」

[https://www.radionikkei.jp/maruho\\_hifuka/](https://www.radionikkei.jp/maruho_hifuka/)