

ラジオNIKKEI ■放送 毎週木曜日 21:00~21:15

# マルホ皮膚科セミナー

2016年12月22日放送

「第115回日本皮膚科学会総会 ⑩ 教育講演25-1

ロドデノール誘発性脱色素斑の診断のポイントと病因論」

山形大学大学院 皮膚科  
助教 阿部 優子

## はじめに

ロドデノールは2008年に「メラニンの生成を抑え、しみ、そばかすを防ぐ効果を有する」美白の有効成分として厚生労働省の認可を得て、その後化粧品に使用されました。しかし2013年、このロドデノールを含んだ化粧品を使っていた方々の中に、皮膚の色素が脱失する症例が複数報告され、本剤を含むすべての化粧品の自主回収がなされました。

日本皮膚科学会はこれを受け、すぐに「ロドデノール含有化粧品の安全性に関する特別委員会」を設置し、その実態の調査、病態解明に向けて様々な研究を行ってきました。今回はその中の、ロドデノール誘発性脱色素斑の診断のポイントと、これまでに報告されている病因論について、また我々が行ったモデル動物による解析についてお話します。

## 診断のポイント

まずはロドデノール誘発性脱色素斑の診断のポイントからお話します。診断基準は日本皮膚科学会の特別委員会がホームページなどで情報提供していますので、こちらもご参照下さい。

必須項目としてはロドデノール含有化粧品を使っており、主に使用した部分に一致して生じた、完全あるいは不完全脱色素斑であることです。よって顔、首、手背、腕などに多く見られます。ダーモスコピーの観察によると、毛には色が付いていることが多い

ようです。化粧品を塗った部位にかゆみを伴う紅斑が見られた症例も報告されています。ただしこれは接触皮膚炎の合併であり、本症の色素脱失は接触感作によるものではないだろうというのが、その後の特別委員会の調査により考察されています。

使用中により一カ月以内に脱色素斑の拡大停止があった、あるいは脱色素斑の一部に色素再生が見られていれば診断確定です。使用中後脱色素斑

の拡大停止あるいは改善傾向が見られない場合は、尋常性白斑の合併、誘発の可能性がります。中には回復過程で色素増強が見られる例もありました。しかしこれは一過性ですぐに軽快することが多いようです。

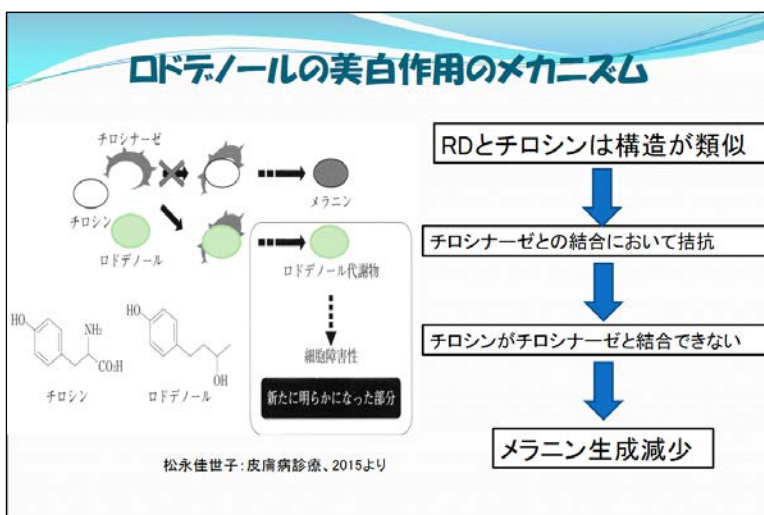
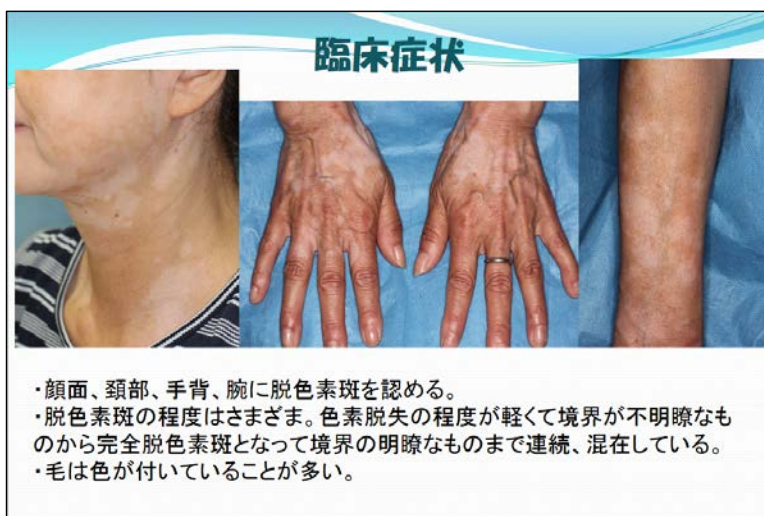病理組織学的には、メラノサイトの減少・消失が見られ、毛嚢周囲に炎症細胞浸潤を伴い、真皮浅層にはメラノファージが散見されます。

鑑別としては、尋常性白斑が一番に挙げられます。分節型は化粧品使用部位と一致しないことで比較的簡単に鑑別できますが、汎発型は区別が難しい場合があります。使用部位に一致しているか、臨床的・病理組織学的に完全脱色素斑であるか、また甲状腺機能や膠原病、糖尿病、Addison病、脱毛の有無なども必要に応じて確認し、除外する必要があります。

## 病因論

さて、ここからはロドデノール誘発性脱色素斑の病因論についてお話していきます。

通常、メラニンにはチロシンとチロシナーゼが結合して生成が始まります。ロドデノールはこのチロシンと構造がよく似ているためにチロシナーゼと結合してしまい、チロシンとの結合が阻害されます。結果としてメラニン産生が抑制されるため、美白効果が得られると考えられていました。しかしこれまでの研究から、ロドデノールはメラニンを減少させるだけにとどまらず、チロシナーゼと結合した後にできる代謝産物が、メラニンをつくるメラノサイト自体の細胞障害性をもつ可能性が示唆されました。

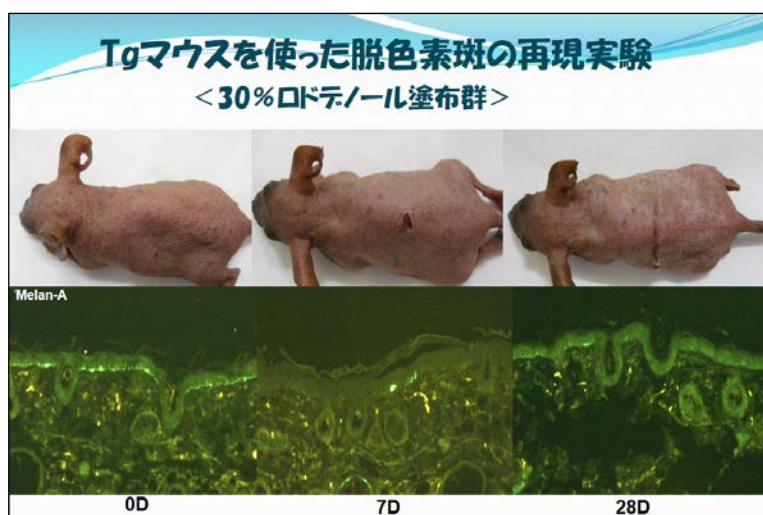
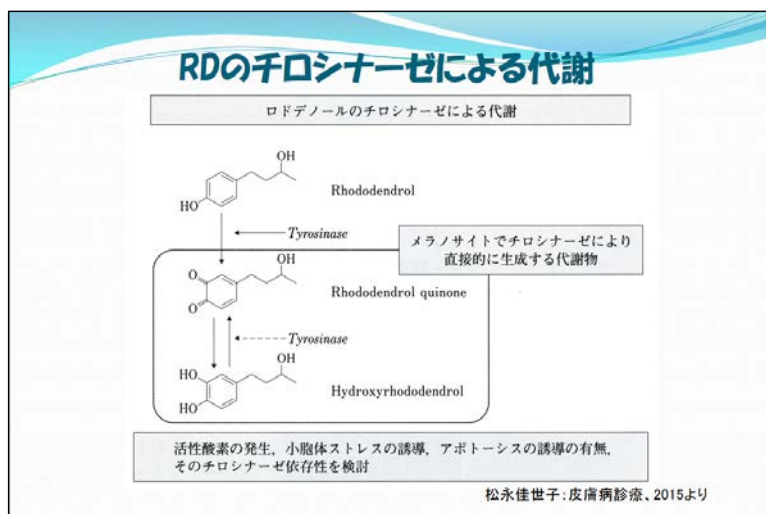


我々は、ロドデノール誘発性脱色素斑の病態解明に向けて、モデル動物による解析を行っています。モデルとして選んだのはマウスです。しかしマウスは通常、毛嚢にはメラノサイトを持ちますが、表皮にはメラノサイトを持ちません。そこで我々は恒常的に表皮にメラノサイトを持つトランスジェニックマウスを用いることにしました。さらにヘアレスマウスと掛け合わせ、ヒトと同程度にメラノサイトを持った hk14-SCF トランスジェニックヘアレスマウスを開発しました。このマウスに 30%の高濃度ロドデノールを 1 日 3 回毎日塗布しました。そうしましたところ 14 日目には脱色素斑がまだらにみられるようになりました。これはロドデノール誘発性脱色素斑を生じて当科を受診された方々と非常によく似た皮膚所見でした。このマウスの皮膚を病理組織学的に調べたところ、メラノサイトの減少・消失が確認され、ロドデノール誘発性脱色素斑の再現がマウスで実現しました。

さらに、アルビノマウス、これは表皮にメラノサイトを持っていても、チロシナーゼ活性のないマウスですが、このマウスにも同様に 30%高濃度ロドデノールを塗布してみました。しかしこのマウスではメラノサイトの減少・消失は認めず、ロドデノールによる細胞障害性はチロシナーゼに依存することが確認されました。

それから、脱色素斑を生じたマウスの皮膚で、ロドデノールの代謝産物を解析したところ、ロドキノンなどの代謝物が 30%ロドデノール塗布 3 日目ごろから認められ、ロドデノールがチロシナーゼと結合した後の代謝産物が細胞障害に関与していることが示唆されました。電子顕微鏡による観察では、ロドデノールを塗布してすぐの時期、まだ脱色素斑を生じる前に、メラノサイトの中にオートファゴソームが見られるものや、細胞質にたくさんの空胞や小胞体の間隙拡大などが見られるものがありました。これらはロドデノールの細胞障害にオートファジーや小胞体ストレスが関与していることを示唆する所見です。

さらに我々は、メラノサイトが消失する過程についても研究をすすめています。近年



報告されている尋常性白斑の新しい機序の一つに、メラノサイトの細胞接着性の減弱によるという仮説があります。そこで、このモデルマウスで、接着因子の一つであるEカドヘリンについて免疫組織化学的な検討を行いました。その結果、ロドデノールを塗ったマウスでは表皮のEカドヘリンの減少が見られました。一方、コントロールとして用いたエタノールのみを塗ったマウスの表皮では、Eカドヘリンの減少はみられませんでした。さらに、ロドデノールを塗布したマウスの皮膚で、塗布前には基底層に接着していたメラノサイトが、3日目には浮き上がって離れていく像を認めました。

## おわりに

以上、本日は2013年に社会的な問題となったロドデノール誘発性脱色素斑の診断のポイントについてお話ししました。

また、この脱色素斑における病因論については、ロドデノールの作用がチロシナーゼ活性に依存すること、ロドデノールとチロシナーゼによって生じる代謝産物が、メラノサイトの細胞障害に関わっているということをお話ししました。さらに細胞接着に関わるEカドヘリンがロドデノールにより減少し、メラノサイトの消失に関わっている可能性についてもお話ししました。

今後はこのモデルマウスを使って、治療法の開発に取り組んでいきたいと考えております。